Clínica Universitária de Radiologia

CHUC
CENTRO HOSPITALAR E UNIVERSITÁRIO DE COIMBRA

Alterações Torácicas em Doentes Imunodeprimidos

Principais manifestações em radiologia convencional e TC de alta resolução

Nuno Pereira da Silva – Interno da formação específica de Radiologia
Serviço de Imagem Médica
Direção do Serviço: Prof. Dr. Paulo Donato
Janeiro de 2019

Índice

Introdução

Abordagem ao doente imunodeprimido

Pneumonias bacterianas

Tuberculose

Pneumonias Víricas – Citomegalovírus

Aspergilose

Pneumocistose

Nocardiose

Sarcoma de Kaposi

Linfoma relacionado com SIDA

Introdução

Imunodepressão define-se como a **incapacidade do organismo em estabelecer uma resposta imune eficaz.**

A maioria das causas é adquirida:

- Infeções por VIH
- Pós-transplante de órgão
- Pós quimio/radioterapia
- Transplante de células-tronco hematopoiéticas
- Terapêuticas de doenças autoimunes
- Doenças crónicas (diabetes, alcoolismo, doença renal crónica)

Embora o número de doentes com infeções por VIH tenha diminuído nos últimos anos, o número de doentes imunodeprimidos continua a aumentar devido a novas terapias imunodepressoras.

Maior risco de desenvolvimento de doenças infeciosas e não infeciosas.

Infeções são 75% das complicações pulmonares em doentes imunodeprimidos.

Abordagem ao doente imunodeprimido

O tipo de imunodepressão tem impacto na etiologia da doença:

- **Alterações da imunidade celular** (linfomas e outras neoplasias, corticoterapia e radioterapia) – organismos da flora comensal podem tornar-se infeções oportunistas. Reativação de infeções víricas, fúngicas e micobacterianas.
- **Alterações da imunidade humoral** (VIH, LLC, Mieloma Múltiplo) – *H. Influenza, Streptococcus and Staphylococcus*. Com a progressão da doença, bactérias Gram-negativas tornam-se mais frequentes.
- **Disfunção neutrofílica** (corticoterapia, quimioterapia, mielodisplasias) - infeções bacterianas e fúngicas.
- **Neutropenia** (Leucemia aguda, corticoterapia, quimioterapia) – fator de risco para aumento da frequência e intensidade de infeções.

Abordagem ao doente imunodeprimido

O tipo de imunodepressão tem impacto na etiologia da doença:

Defeito	Bacteria	Fungo	Vírus	Parasita
Phagocyte	S. aureus, P. Aeruginosa K. Pneumoniae, Escherichia coli	Aspergillus Candida	-	-
B cell	S pneumoniae, S aureus, H. Influenzae, P. Aeruginosa	-	-	-
Splenecto mised	S pneumoniae, S aureus, H influenzae	-	-	-

Defeito	Bacteria	Fungo	Vírus	Parasita
T cell	Legionella Nocardia, Micobacteria	P. jiroveci, C. neoformans, Histoplasma, capsulatum, Coccidioides, Candida spp.	Cytomegalovirus, varicella-zoster, herpes simplex virus	T.gondii, S.Stercoralis
Corticos teroid	S pneumoniae, S aureus, H. Influenzae, P. Aeruginosa	P jiroveci, Aspergillus Candida spp, C neoformans, Coccidioides spp, H capsulatum	Cytomegalovirus, varicella-zoster, herpes simplex virus	T.gondii, S.Stercorais

(adaptado de Ahuja, J; "*Thoracic infections in immunocompromised patients*")

Abordagem ao doente imunodeprimido

Em casos de transplante de células-tronco hematopoiéticas o **tempo decorrido** é um factor preditor do tipo de infeção:

- **Período pré-enxerto** (0-30 dias) - Infeções por *Aspergillus* por neutropenia. Infeções bacterianas incomuns.
- **Período pós-transplante inicial** (31-100 dias) - infeções por CMV, *P. jiroveci* e *Aspergillus*
- **Período pós-transplante tardio** (>100 dias) – 50% desenvolvem doença do enxerto-contra-hospedeiro. A utilização de corticoides terapêuticos aumenta o risco de infeções bacterianas, fúngicas e víricas.

Abordagem ao doente imunodeprimido

Na infeção por VIH a **contagem de Linfócitos CD4+**, é preditor de patologia:

>400	Risco aumento de infeções bacterianas e tuberculose
200-400	Infeções bacterianas recorrentes, tuberculose e doenças linfoproliferativas
<200	Tuberculose com disseminação hematogénea e infeção por *P. jirovencii*
<100	*P. jirovencii*, tuberculose, CMV, Sarcoma de Kaposi e Linfoma

Infeções bacterianas

- **Complicação pulmonar mais comum** em doentes imunodeprimidos;
- Doentes com **VIH 10x** que a população em geral;
- 75% dos doentes com **transplantes do pulmão** (<3meses);
- Clínica: Febre e tosse produtiva;
- Em VIH mais frequente ***S. pneumoniae*** (*também de H. Influenza, S. Aureus e* Pseudomonas*)*;
- Doentes não-VIH *S.Aureus*, Pseudomonas, *Nocardia*, *Legionella* e *H. Influenza*;
- Frequentemente infeção por **múltiplos microrganismos**;
- Frequentemente não pneumónica – bronquiolite/bronquite.

Pneumonias bacterianas

Alterações imagiológicas:

- **Inespecíficas**
- **Semelhantes a imunocompetentes**
- **Progressão mais rápida**

- **Radiografia**: Consolidações lobares ou segmentares.
- **CT**: Alterações mais precoces que na radiografia. Opacidades em "vidro-despolido", consolidação lobar ou segmentar, nódulos peri-broncovasculares, adenopatias e derrame pleural.

Cavitações (por gram negativos e embolia séptica) e **empiema** podem ser observados

Pneumonias bacterianas

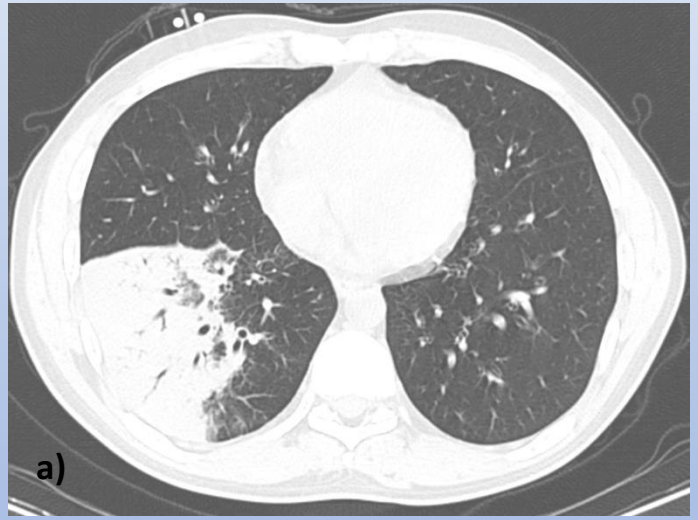

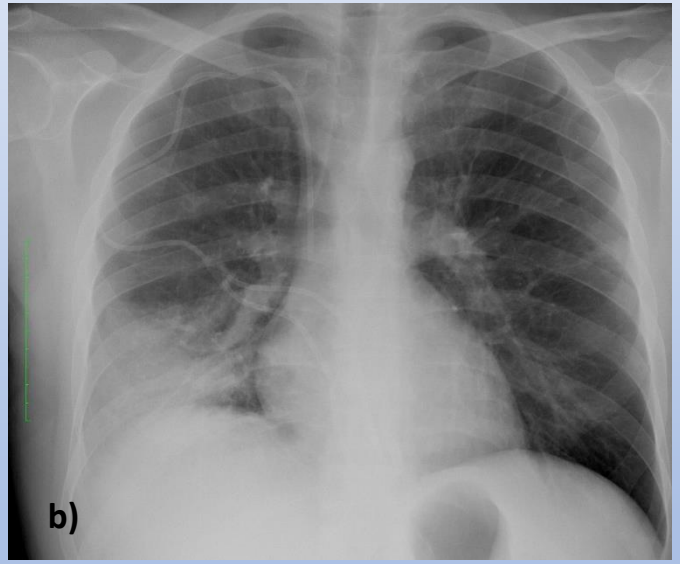

Pneumonia bacteriana
TC **a)** e Radiografia do tórax AP **b)** de doente com 37 anos com LMA mostrando consolidação com broncograma aéreo no lobo inferior do pulmão direito.

Pneumonias bacterianas

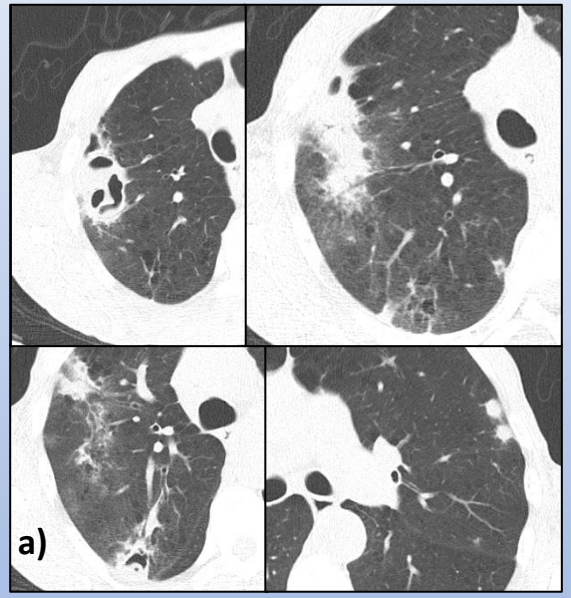

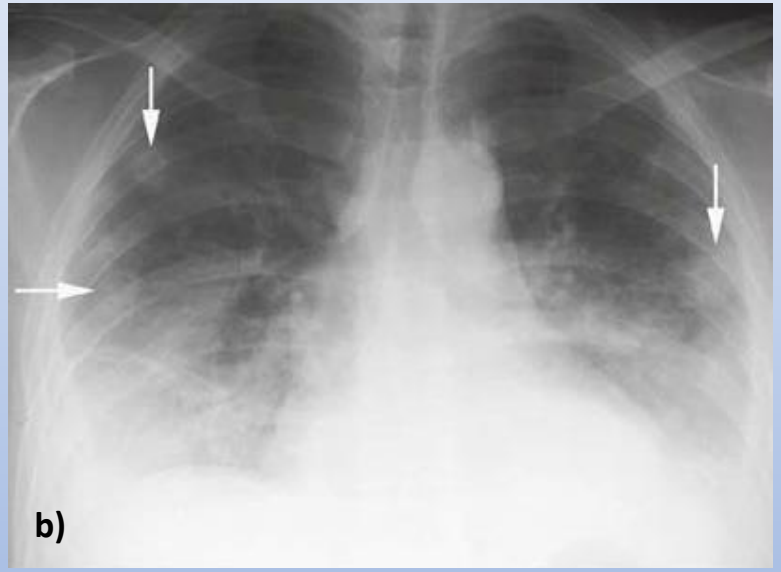

(Webb, R.)

Pneumonia bacteriana com embolização séptica

a) TC de doente toxicómano com lesões periféricas cavitadas e sugestão de nível hidroaéreo, adjacentes a densificação do parênquima pulmonar, com presença de broncograma aéreo. No lobo superior observamos ainda formações nodulares subpleurais. As alterações traduzem embolização séptica.

b) Radiografia de tórax com múltiplos nódulos periféricos e bilaterais, alguns cavitados – embolização séptica.

TUBERCULOSE

- Causada pela bactéria *M. Tuberculosis;*
- Principal causa de morte por único agente infecioso;
- **Complicação pulmonar de VIH mais comum em todo o mundo;**
- Causa de morbilidade e mortalidade major em países em desenvolvimento (33% dos doentes com VIH);
- Radiografias torácicas são úteis no diagnóstico inicial e *follow-up;*
- TC mais sensível e específica na deteção de sinais da atividade da doença.

TUBERCULOSE

Fator preditor mais importante do padrão imagiológico é o **grau de integridade imunitária**:

Linfócitos CD4+ >200 cells/mm^3	Linfócitos CD4+ <200 cells/mm^3
Semelhante a <u>reativação</u> de TB num hospedeiro imunocompetente: • Áreas de consolidação mal definidas, nódulos e cavitações segmentos superiores • Nódulos centrilobulares e *padrão de tree-in-bud* também são comuns (disseminação endobrônquica) • Geralmente sem derrame pleural ou adenopatias	Semelhante a padrão de <u>primoinfeção</u> • Frequentemente unilateral • Adenopatias mediastínicas e hilares • Sem nódulos cavitados • Nódulos centrilobulares e padrão de *tree-in-bud* também podem ocorrer (disseminação endobrônquica) • Pode afetar zonas mais “atípicas” (lobos médio e inferiores) • Pode ter derrame pleural • Maior tendência para disseminação hematogénea (padrão miliar) • Maior envolvimento extrapulmonar

TUBERCULOSE

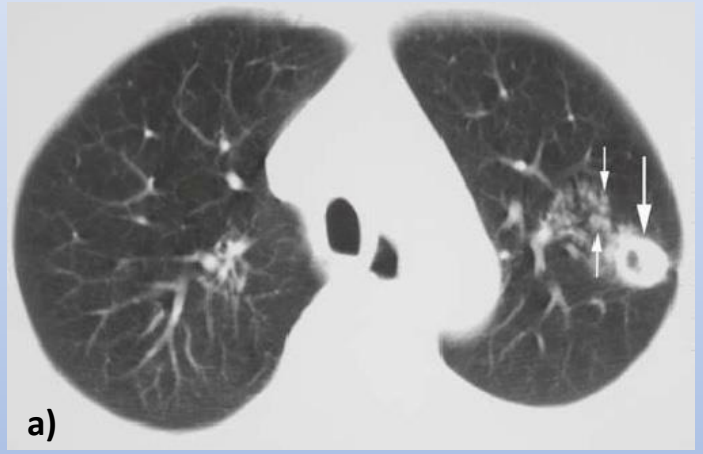

(Webb, R.)

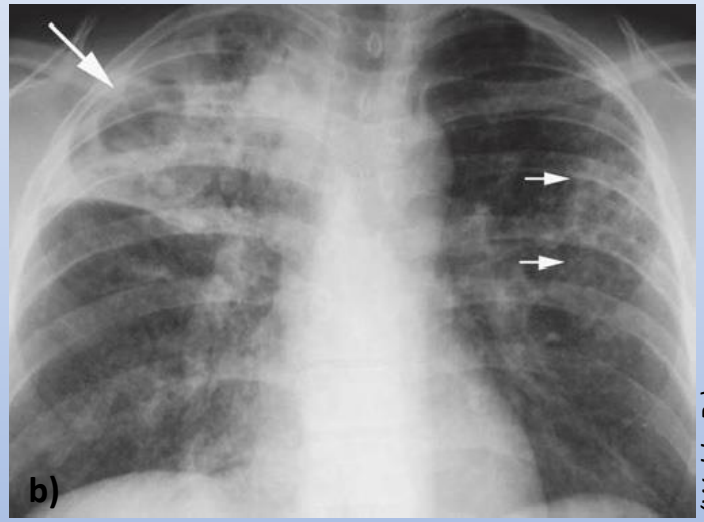

(Webb, R.)

Tuberculose Pulmonar

TC e radiografia de doentes com TB e HIV com contagem de CD4+ > a 200.

a) Cavitação de parede espessa no lobo superior esquerdo, com micronodulação centrilobular (disseminação endobrônquica).

b) Cavitação do lobo superior direito com áreas de densificação dispersas, vagamente nodulares.

TUBERCULOSE

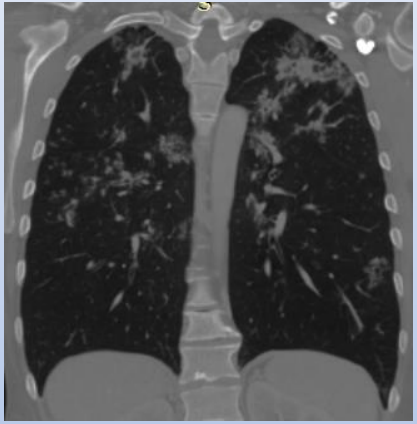

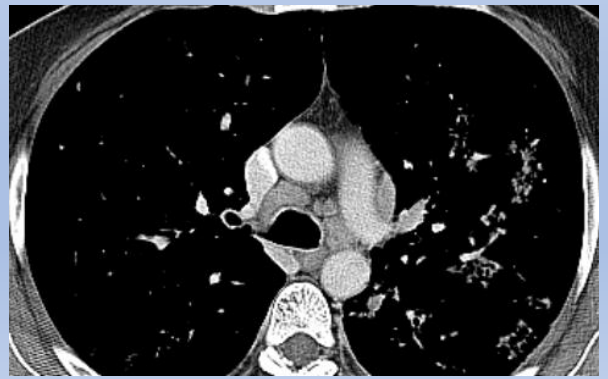

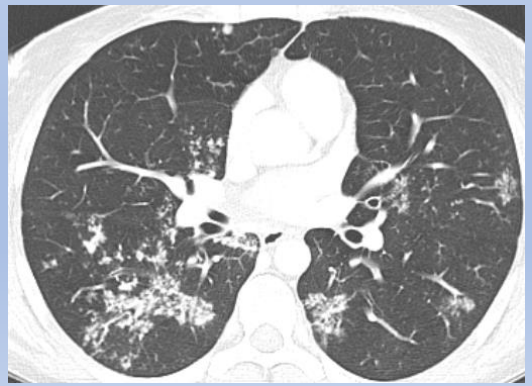

Tuberculose com disseminação broncogénica

Radiografia e TC de doente com TB e HIV com contagem de CD4+ < 200. Observam-se múltiplos infiltrados parenquimatosos que atingem todos os lobos pulmonares, (com predomínio nos lobos superiores) com morfologia de *tree-in-bud* - disseminação endobrônquica. Observam-se ainda adenomegalias mediastínicas e escassas cavitações nos lobos superiores.

Tuberculose

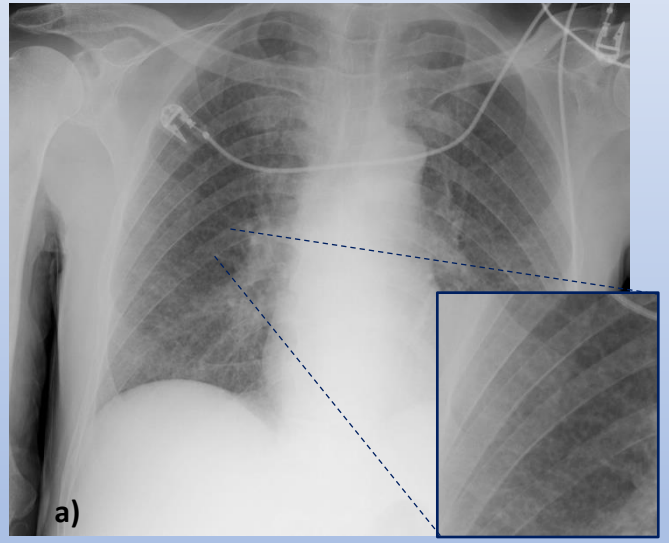

Tuberculose Pulmonar com disseminação hematogénea
Radiografia do tórax a) e TC b) de doentes com imunossupressão crónica pós-transplante.
Observam-se incontáveis micronódulos dispersos por todos os segmentos pulmonares em padrão miliar.

Pneumonias Víricas - Citomegalovírus

Citomegalovírus (CMV) é o **agente viral mais comum** em doentes imunodeprimidos;

90% dos doentes com VIH (sem alterações significativas na maioria, pneumonia se CD4+ <100);

50% transplantes do pulmão - 1-3 meses após transplantes;

Sobreposição com as características imagiológicas de pneumocistose.

Radiografia de tórax e TC:

- Opacidades em "vidro-despolido" e consolidações focais
- Pequenos nódulos centrilobulares
- Derrame pleural (<50%)
- Consolidação lobar não frequente
- Adenopatias raras

Pneumonias Víricas - Citomegalovírus

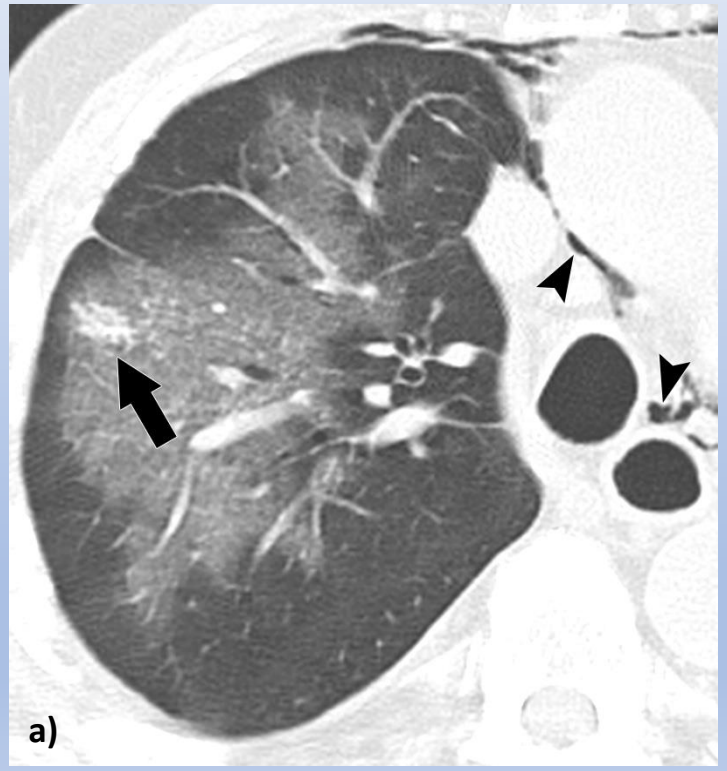

(Ahuja, J.)

Pneumonia por CMV
a) TC de doente pós-transplante pulmonar. Opacidade confluente em "vidro despolido" com foco de consolidação (seta).
b) Nódulos centrilobulares em "vidro despolido"

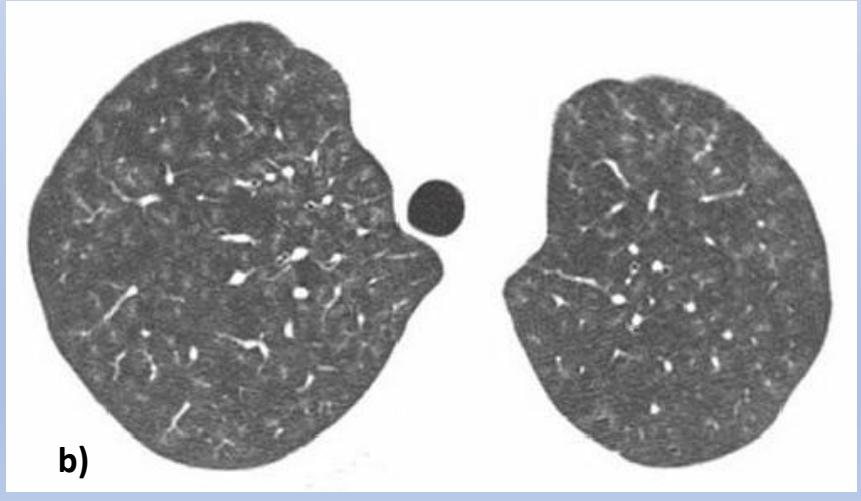

(Webb, R.)

Infeção Fúngica - Aspergilose

Causa **mais comum de pneumonias fúngicas;**

Tomografia computorizada de alta resolução (TCAR) é a forma mais sensível e específica na deteção de aspergilose invasiva;

Formas invasivas quase **exclusivas em doentes com neutropenia severa.**

Formas:

- **Aspergilose pulmonar angioinvasiva** – mais comum 80% casos de aspergilose invasiva
- **Aspergilose pulmonar invasiva das vias áereas** –15% dos casos - afeta apenas a membrana basal das vias aéreas
- **Aspergilose semi-invasiva** – típica de imunodepressão de baixo grau: etilismo, diabetes *mellitus*, corticoides
- **Aspergiloma** – ocorre quando há alterações do parênquima pulmonar subjacente. Podem ocorrer em imunidade normal ou em coexistência com doenças crónica

Infeção Fúngica - Aspergilose

Aspergilose pulmonar angioinvasiva

Radiografia:

- Não específica, com consolidações difusas segmentares ou lobares.

TC:

- Opacidades nodulares, com "**sinal do halo"** (área de padrão em "vidro despolido" que rodeia um centro denso).
- "**Sinal do crescente aéreo**" - em doentes convalescentes.(não patognomónico mas muito característico - 50% doentes.)
- Consolidações da base pleural em **forma de cunha** – enfartes hemorrágicos.

Aspergilose pulmonar invasiva das vias áereas

Radiografia:

- Opacidades mal definidas, acompanhadas por pequenos nódulos.

TC:

- Consolidações com distribuição peri-brônquicas, com nódulos centrilobulares e opacidades em "tree-in-bud" (refletem o atingimento brônquico, com broncopneumonia e bronquiolite)

Infeção Fúngica - Aspergilose

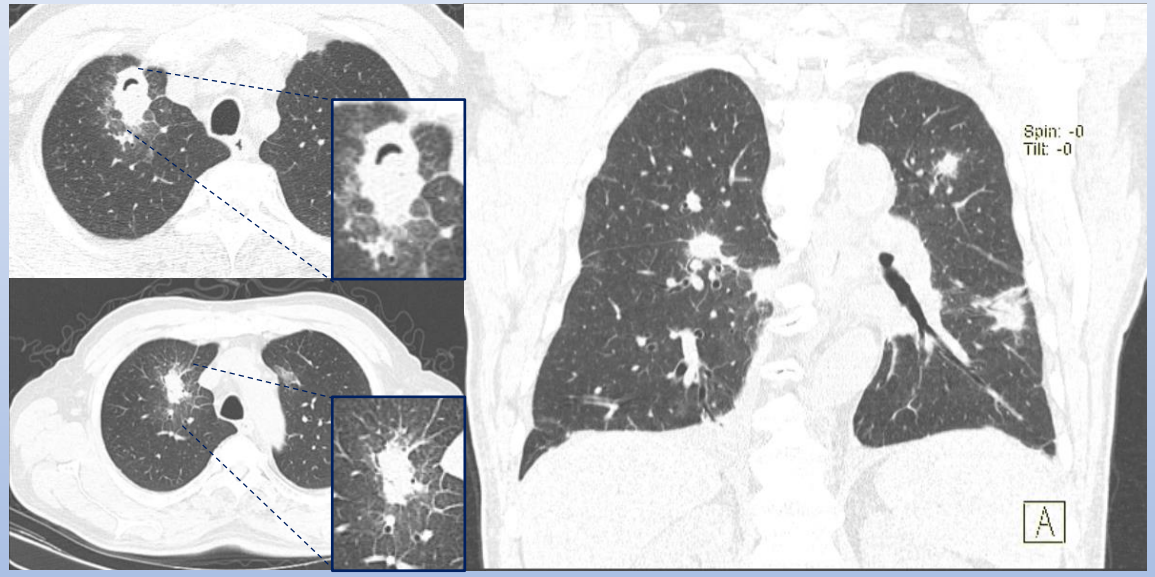

Aspergilose pulmonar angioinvasiva
TCAR de doente com imunossupressão pós-transplante renal. Observamos no parênquima pulmonar várias áreas de densificação parenquimatosa contornos irregulares, dispersas com halo em vidro despolido. Numa podemos observar com cavitação e "sinal de crescente".

- **Sinal do "crescente aéreo" –** corresponde a área de opacidade nodular com cavitação circunferencial, normalmente vista na 2-3 semana de convalescença. Sinal de bom prognóstico.
- **Sinal do "halo"-** alterações que traduzem a presença de hemorragia (o halo em "vidro despolido") a rodear área de enfarte séptico (nódulo central).

Infeção Fúngica - Aspergilose

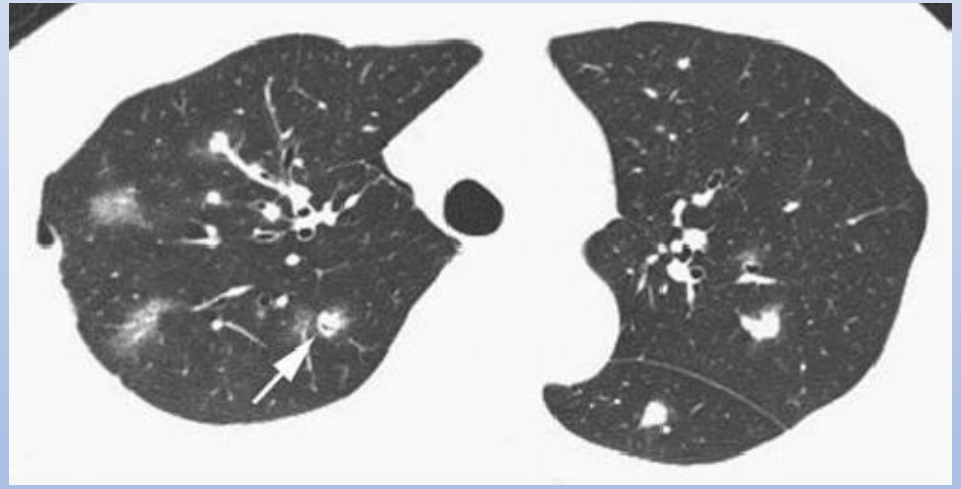

(Webb, R.)

Aspergilose pulmonar invasiva das vias áereas
TCAR de doente imunodeprimido. Nódulos mal definidos, bilaterais, centrados aos brônquios.

Infeção Fúngica - Aspergilose

Aspergilose pulmonar semi-invasiva

Radiografia e TC:

- Mimetiza Tuberculose Pulmonar
- Espessamento pleural
- Consolidações irregulares nos lobos superiores que progridem para cavitações nos meses subsequentes
- Podem conter aspergilomas

Aspergiloma

Radiografia e TC:

- Massa oval ou redonda, com densidade de tecidos moles, que preenche parcialmente uma cavidade podendo reproduzir o "sinal de crescente aéreo" – **Sinal de Monod**
- Desenvolvem-se em cavidades pré-existentes, normalmente nos lobos superiores
- Podem apresentar mobilidade
- Podem observar-se focos de densidade aumentada correspondendo a calcificações

Infeção Fúngica - Aspergilose

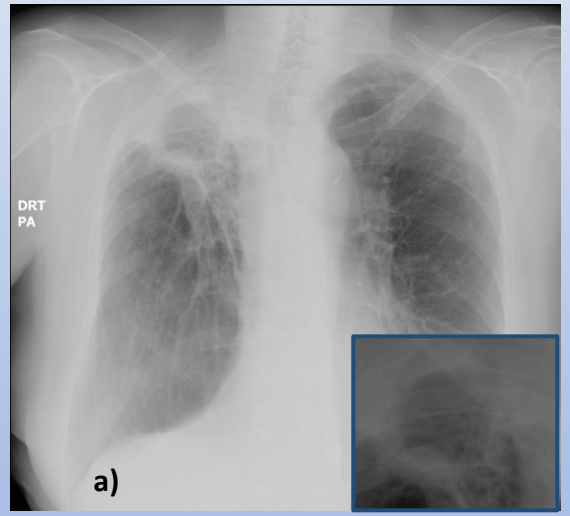

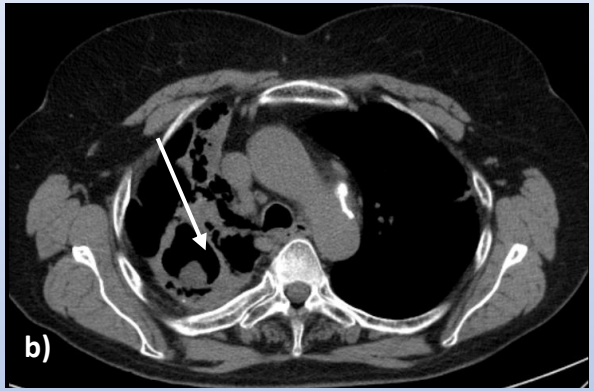

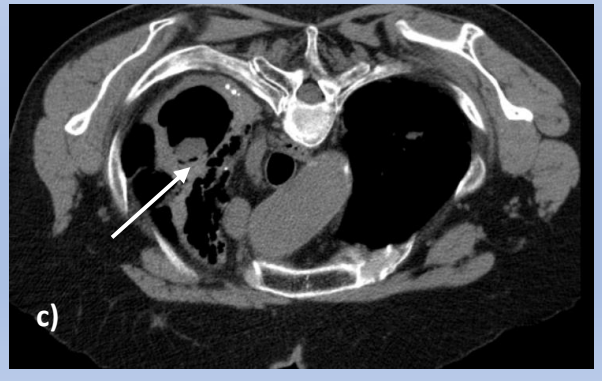

Aspergiloma
Radiografia do tórax e TC de doente com antecedentes de tuberculose, etilismo e diabetes.
Observam-se múltiplas cavitações, a maior das quais com uma massa com atenuação de tecidos moles (setas) apresentado "sinal do crescente aéreo". Na imagem em posição de decúbito dorsal b) e decúbito ventral c) a massa encontra-se na posição dependente indicando <u>mobilidade.</u>

Infeção Fúngica - Pneumocistose

Causada por *Pneumocistis jirovenci*

Infeção oportunista com **maior mortalidade** em doentes com VIH

Frequente em doentes não tratados

Correlaciona-se com a **contagem de CD4+** (risco baixo em doentes com >200 CD4+)

Aumento do risco do pneumotórax (rotura de pneumatocelo)

Radiografia do tórax:

90% com alterações ainda que inspecíficas:

- Pequenos pneumatocelos
- Bolhas enfisematosas subpleurais
- Padrão reticular intersticial pulmonar
- Distribuição perihilar frequente
- Derrame pleural não é característico

TC:

- Opacidades em "vidro despolido" com distribuição perihilar (presente todos os doentes com HIV e pneumocistose), e espessamento dos septos interlobulares (*crazy paving*)
- Focos de consolidação
- Pneumatocelos (33% dos doentes)
- Derrame pleural e adenopatias não presentes.

Infeção Fúngica - Pneumocistose

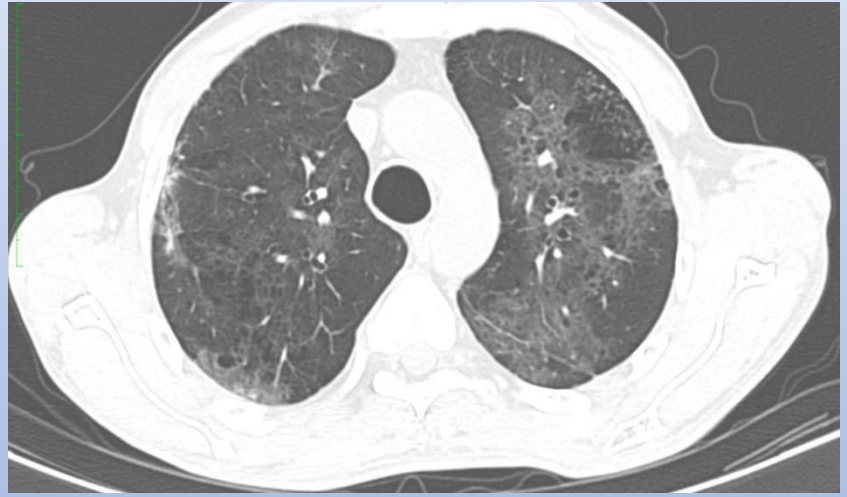

Pneumocistose
Radiografia e TCAR de doente VIH, observamos opacidades de vidro despolido bilateralmente, típicas de infeção por *Pneumocistis*. Pequenos pneumatocelos podem também ser observados.

Infeção Fúngica - Pneumocistose

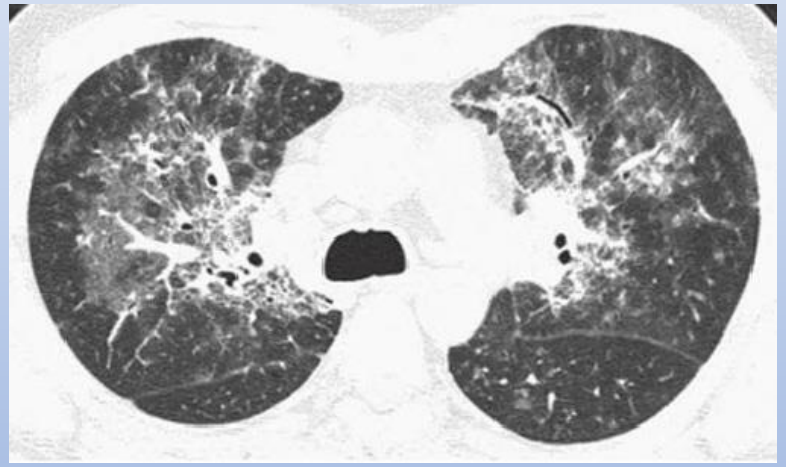

(Webb, R.)

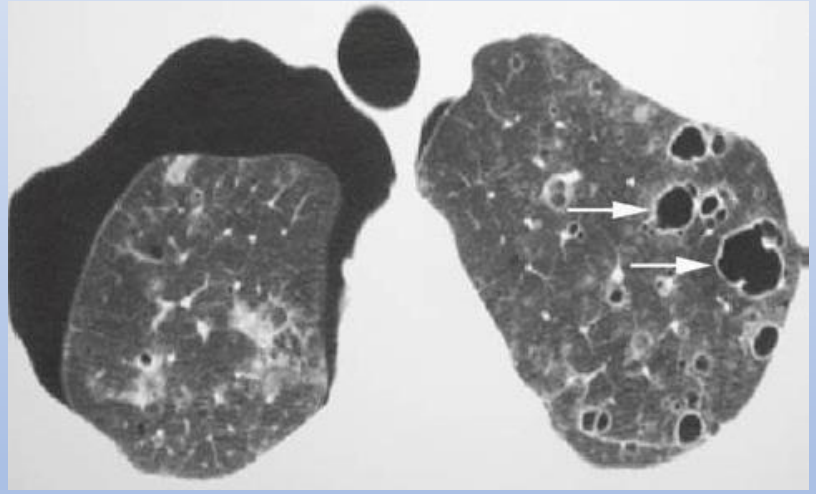

(Webb, R.)

Pneumocistose

TCAR de doente VIH. Em a) observamos opacidades de vidro despolido perihilares poupando região subpleural e em b) pneumotórax bilateral por rotura de pneumatocelo.

Nocardiose

Muito frequente em **transplantados** (no primeiro mês);

Disseminação extrapulmonar em 33% (cérebro ou pele);

Propensão em doentes com **proteinose alveolar**.

Radiografia do tórax e TC:

- Áreas de consolidação (broncopneumonia)
- Nódulos/massas solitárias (que podem cavitar)
- Múltiplos nódulos
- Nódulos de contornos bem definidos
- Derrame pleural ou empiema em 50% dos doentes

Nocardiose

Infeção por Nocardia

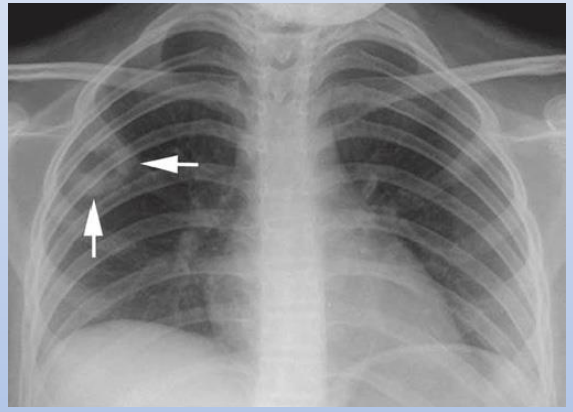

(Webb, R.)

Sarcoma de Kaposi

Tumor maligno mais frequente com VIH (15 a 20% dos doentes)

Associado a HSV-8

Mais prevalente em **homens** (x50)

Envolvimento pulmonar em 20 a 50%

Radiografia do tórax:

- Opacidades reticulares grosseiras bilaterais
- Áreas de consolidações mal definidas na região perihilar ou lobar inferior.
- Nódulos mal definidos
- Espessamento do interstício peri-broncovascular.
- Derrame pleural bilateral em 30% dos casos.
- Linhas B de Kerley

TC:

- Nódulos mal definidos ou espiculados **(forma de "chama")** peri-broncovascular,
- Espessamento do interstício broncovascular
- Espessamento dos septos interlobulares
- Derrame pleural
- Adenopatias hilares e mediastínicas

Sarcoma de Kaposi

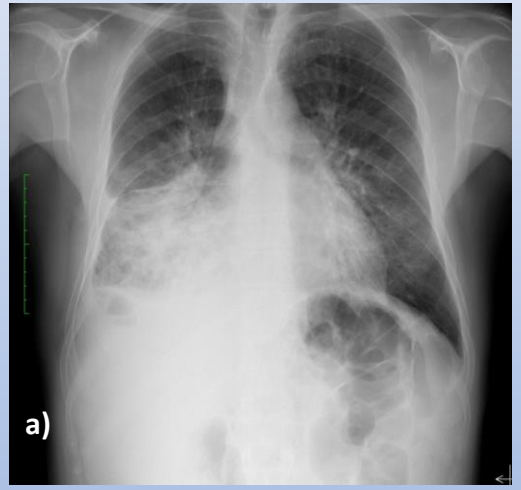

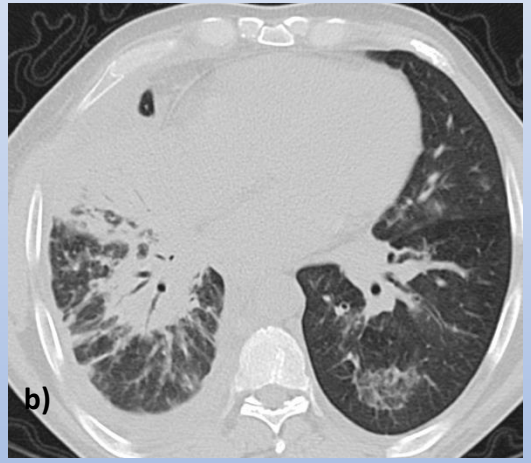

Sarcoma de Kaposi
Radiografia do tórax a) e TCAR b) de doente com HIV mal controlada CD<100.
Podemos observar envolvimento e infiltração das regiões peribroncovasculares nos segmentos inferiores, nódulos espiculados em “chama” áreas de “vidro-despolido” e espessamento septal interlobular.

Sarcoma de Kaposi

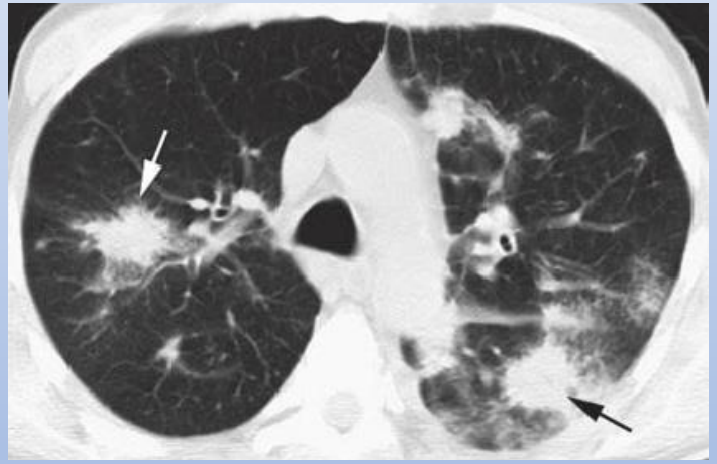

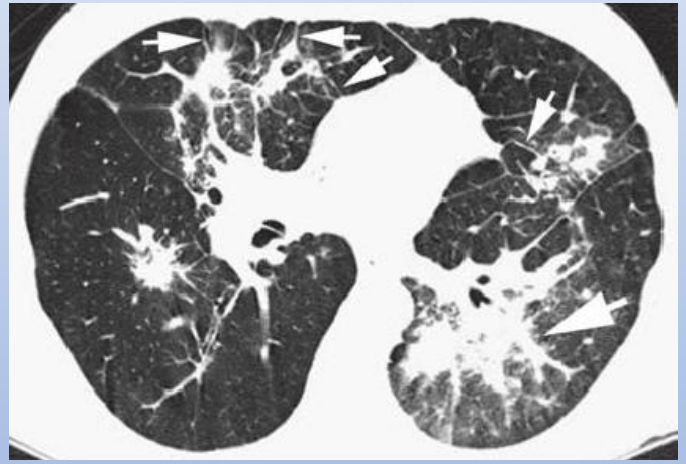

(Webb, R.)

AIDS-related Linfoma

Segunda neoplasia mais comum em VIH
2-5% dos doentes
Incidência crescente (aumento da esperança de média de vida)
90% dos casos Linfomas Não-Hodgkin (todos associados a Epstein-Barr)
Envolvimento torácico em 40% dos casos.

Aspetos radiológicos em radiografia e TC:

- Nódulos/massas bem definidos (solitários ou múltiplos)
- Taxa de duplicação muito curta (mimetiza infeções)
- Podem ter broncograma aéreo
- Cavitações incomuns
- Adenopatias (30 a 50% casos)
- Derrame pleural é comum (especialmente com múltiplos nódulos)

AIDS-related Lymphoma

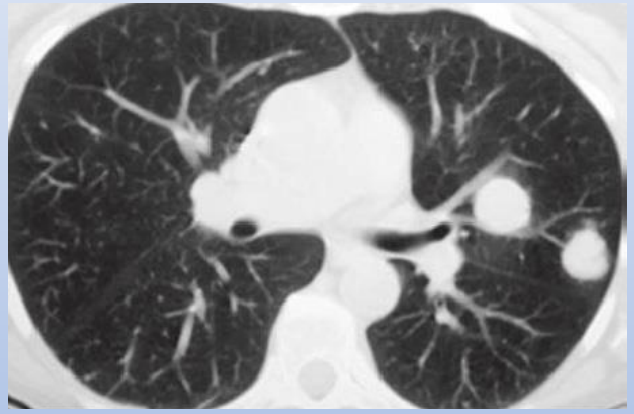

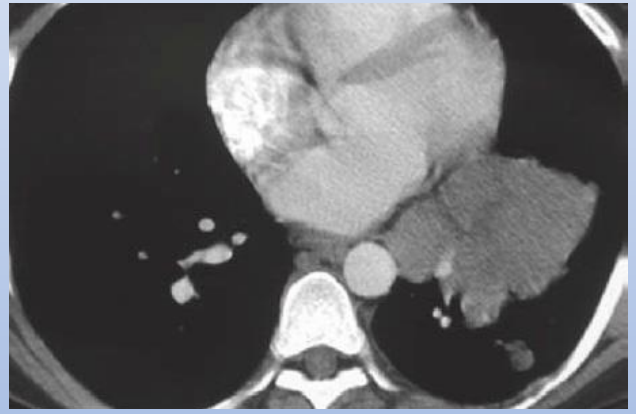

AIDS-related lymphoma
Aparência típica em doentes com SIDA: em a) nódulos bem definidos e b) massa solitária, sem adenopatias mediastínicas ou hilares.

Obrigado pela atenção

Bibliografia:

- Thoracic imaging: pulmonary and cardiovascular radiology / W. Richard Webb and Charles B.Higgins. -2nd ed.
- Allen CM, AL-Jahdali HH, Irion KL, Al Ghanem S, Gouda A, Khan AN. Imaging lung manifestations of HIV/AIDS. Annals of Thoracic Medicine. 2010;5(4):201-216.
- Franquet T. High-resolution computed tomography of lung infections in non-AIDS immunocompromised patients. Eur Radiol, 2006.
- Ahuja J, Kanne JP. Thoracic Infections in Immunocompromised Patients. Radiol Clin North Am. 2014 Jan;52(1):121-36.
- Escuissato DL, Warszawiak D. Chest imaging in immunosuppressed patients. Imaging 2014;23: 20120001
- Roger Eibel, MD, Peter Herzog, MD, Olaf Dietrich, PhD, Christina T. Rieger, MD, Helmut Ostermann, MD, Maximilian F. Reiser, MD, and Stefan O. Schoenberg, MDPulmonary Abnormalities in Immunocompromised Patients: Comparative Detection with Parallel Acquisition MR Imaging and Thin-Section Helical CT